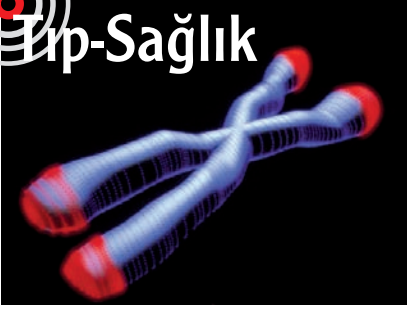




Eriş-Sağlık



Kromozon Uçları ve Kalp Hastalıkları

Kromozomların uçlarında bulunan ve her hücre bölünmesiyle kısalan DNA parçaları olarak tanımlanabilecek telomerler, İngiltere'deki Leicester ve

Glasgow Üniversitelerince yapılan bir çalışmaya göre, kalp hastalıklarıyla yakından ilişkili olabilir. Çalışma, özellikle de yinelemeli olarak kalp krizi geçirenlerde, telomerlerin sağlıklı kişilerdekine göre çok daha kısa olduğunu göstermiş. Kolesterol düzeyleri normalden biraz fazla olan 484 orta yaşlı erkekten ve 1058 kontrol bireyinden alınan kan örneklerini inceleyen araştırmacılar, örnekleri aldıkları sırada ve onu izleyen beş yılın sonunda, beyaz kan hücrelerindeki telomerleri uzunlukları bakımından karşılaştırmışlar. İki grupta da en kısa telomerli

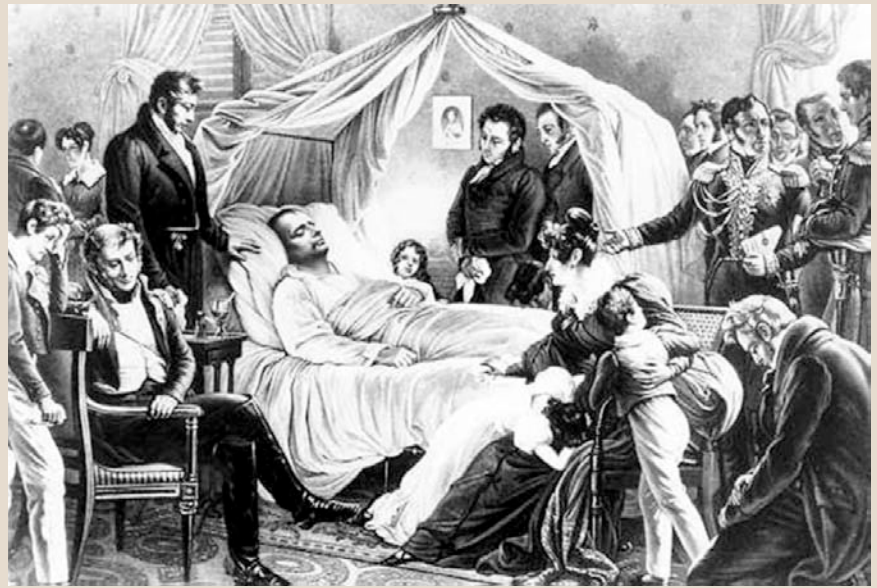olan bireylerin 5 yıl içinde kalp hastalığına yakalanma olasılığının, diğerlerine göre iki kat fazla olduğu görülmüş. İlginç bir bulgu da, daha çok kolesterol düşürücü özellikleriyle tanınan statin bileşiklerinin telomer hasarının etkilerini azaltır, hatta telomerin kendisini de korur görünmesi. Bu etki, yalnızca görece kısa telomerli hastalarda ortaya çıkmış. Ancak statinlerin bu işi nasıl başardıkları, kısa telomerlerin de kalp krizi riskini nasıl ortaya çıkardıkları henüz kesinlik kazanmış değil.

NewScientist.com News Service, 12 Ocak 2007

Napolyon'a Bir Ölüm Raporu Daha

Mona Lisa'nın gülümseyişi, Napolyon'un ölümü... Sanatçı ve sanat tarihçileri birincisinin, doktor ve dünya tarihçileri de ikincisinin peşini asla bırakmayacak gibi görünüyor. Mona Lisa için pek umut yok; gülümsemeye ilgili daha çok yorum yapılabilir, ancak Napolyon en azından bir süre mezarında rahat uyuyabilir. Amerikalı, İsviçreli ve Kanadalı araştırmacıların birlikte yeniden ele aldıkları gizemli ölüm nedeninin, arsenik zehirlenmesi değil, çok ileri düzeyli bir mide kanseri olduğu ortaya çıktı. Ancak daha önce ileri sürüldüğü gibi genetik yatkınlık nedeniyle ortaya çıkmış hafif seyirli bir kanser değil, midedeki bakteriyel bir enfeksiyonun yol açtığı yaygın ülser nedeniyle oluşan, çok ağır ve umutsuz bir kanser.

Araştırmacılar, Napolyon'u sürgünde olduğu St. Helen adasında muayene eden doktorların ve görgü tanığı kayıtlarının, otopsi raporlarının, aile üyelerinin tıbbi özgeçmişlerinin incelenmesi ve verilerin günümüzdeki tıbbi bilgi birikimi



ışığında değerlendirilmesiyle sonuca varmışlar. Kayıtlara göre imparatorun birkaç ayda 10 kilodan fazla vermiş olması, mide kanserinin önemli işaretlerinden. Otopsi raporlarıysa Napolyon'un midesinin çekilmiş kahve tanelerine benzeyen koyu bir maddeyle dolu olduğunu gösteriyor. Bu da mide-bağırsak kanamasının ve nihai ölüm nedeninin önemli bir göstergesi. Araştırmacılara göre en önemli verilerden biri, midede biri oldukça büyük, diğeri de daha küçük iki yaranın varlığı. Küçük olan, midenin sınırlarını aşmış karaciğere ulaşmış. Bunlarla ilgili kayıtların günümüzde 50 sıradan ülser, 50 de mide kanseri vakasının görüntüleriyle

kıyaslanması sonucunda araştırmacılar, bu ölçülerdeki bir yaranın normal bir ülser olamayacağı sonucuna varıyorlar. Günümüz tümör derecelendirme yöntemlerinin verilere uyarlanması da, kanserin çok ağır seyirli IIIA döneminde olduğunu gösteriyor. Kanserinin nedeniyse olasılıkla *Helicobacter pylori* olarak adlandırılan bakteriden kaynaklı, uzun sürmüş ve ağır seyirli bir mide enfeksiyonu. "Günümüzde bile tedavi edilmiş olsaydı, en fazla bir yıl içinde ölürdü" diyor araştırmacılardan Robert Genta.

UT Southwestern Medical Center Basın Duyurusu, 16 Ocak 2007